

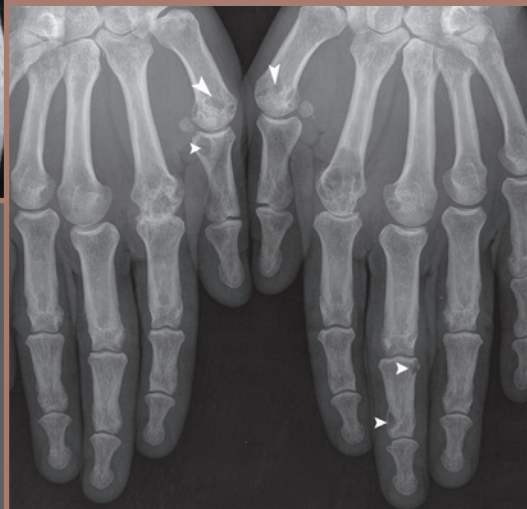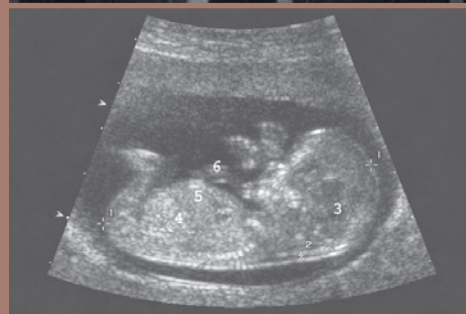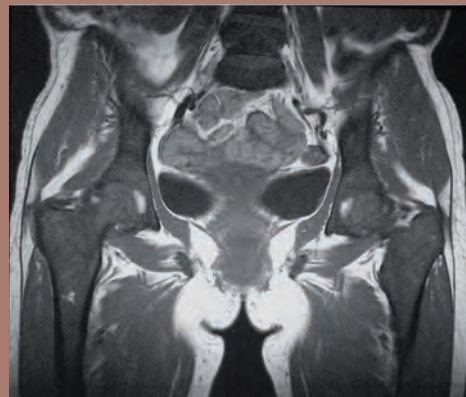
Sous la direction d'**Henri Nahum**

Avec la collaboration de  
**Catherine Adamsbaum, Guy Frija, Nicolas Grenier  
Philippe Grenier, Maïté Lewin, Gérard Morvan  
Julien Savatovsky, Olivier Vignaux**

# Traité d'imagerie médicale

2<sup>e</sup> édition

Volume 2



Médecine Sciences  
Publications

*Lavoisier*

*Dans la collection « Imagerie médicale » sous la direction d'Henri Nahum*

**Imagerie de l'oreille et de l'os temporal**, par F. Veillon  
**Imagerie de l'abdomen**, par V. Vilgrain et D. Régent  
**Imagerie de la thyroïde et des parathyroïdes**, par J. Tramalloni  
**Imagerie du cœur et des artères coronaires**, par O. Vignaux  
**Imagerie pédiatrique et fœtale**, par C. Adamsbaum  
**Imagerie thoracique de l'adulte**, par Ph. Grenier  
**Imagerie de l'appareil génito-urinaire**, par O. Hélénou

*Dans la collection « Traités »*

**Traité de médecine et de chirurgie de l'obésité**, par A. Basdevant, J.-L. Bouillot, K. Clément, J.-M. Oppert et P. Tounian  
**Traité de nutrition clinique de l'adulte**, par A. Basdevant, M. Laville et É. Lerebours  
**Traité de diabétologie**, par A. Grimaldi  
**Traité d'endocrinologie**, par Ph. Chanson et J. Young  
**Traité des maladies et syndromes systémiques**, par L. Guillevin, O. Meyer et J. Sibilia  
**Traité de prévention**, par F. Bourdillon  
**Traité de santé publique**, par F. Bourdillon, G. Brücker et D. Tabuteau  
**Manuel d'échocardiographie clinique**, par A. Cohen et P. Guéret  
**Médecine cardiovasculaire du sujet âgé**, par P. Assayag, J. Belmin, J.-M. Davy, J.-N. Fiessinger, P. Friocourt, G. Jondeau, J. Puel et Ch. Tivalle  
**Traité de thérapeutique cardiovasculaire**, par P. Ambrosi  
**Traité de pneumologie**, par M. Aubier  
**Traité d'allergologie**, par D. Vervloet et A. Magnan  
**Traité d'ORL**, par D. Brasnu, D. Ayache, S. Hans, D.M. Hartl et J.-F. Papon  
**Traité de médecine hospitalière**, par J.-P. Grünfeld  
**Traité de thérapeutique rhumatologique**, par Th. Bardin et Ph. Orcel  
**Maladies métaboliques osseuses de l'adulte**, par M.-C. de Vernejoul et P. Marie  
**Traité de proctologie**, par Ph. Godeberge  
**Traité de pancréatologie clinique**, par Ph. Lévy, Ph. Ruzsniowski et A. Sauvanet  
**Traité de gynécologie**, par H. Fernandez, C. Chapron et J.-L. Pouly  
**Traité d'obstétrique**, par D. Cabrol, J.-C. Pons et F. Goffinet  
**Traité de gynécologie-obstétrique psychosomatique**, par S. Mimoun  
**Thérapeutique dermatologique**, par L. Dubertret  
**Chronobiologie médicale, chronothérapeutique**, par A.E. Reinberg  
**Traité d'anesthésie et de réanimation**, par O. Fourcade, Th. Geeraerts, V. Minville et K. Samii  
**Traité européen de psychiatrie et de psychopathologie de l'enfant et de l'adolescent**, par P. Ferrari et O. Bonnot  
**Traité d'addictologie**, par M. Reynaud  
**Traité de psychiatrie**, par M. Gelder, R. Mayou et P. Cowen  
**Traité de médecine**, par P. Godeau, S. Herson et J.-Ch. Piette  
**Principes de médecine interne Harrison**, par E. Braunwald, A.S. Fauci, D.L. Kasper, S.L. Hauser, D.L. Longo et J.L. Jameson

**La petite encyclopédie médicale Hamburger**, par M. Leporrier  
**Guide du bon usage du médicament**, par G. Bouvenot et C. Caulin  
**Le Flammarion médical**, par M. Leporrier  
**Dictionnaire français-anglais/anglais-français des termes médicaux et biologiques et des médicaments**, par G.S. Hill  
**L'anglais médical : spoken and written medical english**, par C. Coudé et X.-F. Coudé

Sous la direction d'**Henri Nahum**

Avec la collaboration de  
**Catherine Adamsbaum, Guy Frija, Nicolas Grenier  
Philippe Grenier, Maïté Lewin, Gérard Morvan  
Julien Savatovsky, Olivier Vignaux**

# Traité d'imagerie médicale

2<sup>e</sup> édition

**Volume 2**

Médecine Sciences  
Publications

[www.editions.lavoisier.fr](http://www.editions.lavoisier.fr)

**Volume 1 :**

- Imagerie de l'encéphale et de la moelle (J. Savatovsky)
- Imagerie thoracique (Ph. Grenier)
- Imagerie du cœur et des vaisseaux (O. Vignaux)
- Imagerie de l'abdomen (M. Lewin)

*Direction éditoriale* : Fabienne Roulleaux

*Édition* : Béatrice Brottier

*Fabrication* : Estelle Perez

*Couverture* : Isabelle Godenèche

*Composition* : Nord Compo, Villeneuve-d'Ascq

*Impression* : SNEL, Liège

# Liste des collaborateurs

ADAMSBAUM Catherine, Professeur des Universités, Praticien hospitalier, service d'Imagerie pédiatrique, hôpital Bicêtre, Le Kremlin-Bicêtre.  
BACH-SEGURA Pascale, Praticien hospitalier, service de Radiologie-échographie enfants, Maternité régionale, Nancy.  
BELIN Xavier, Radiologue, service de Radiologie, hôpital Foch, Suresnes.  
CHARTON Jeanne, Praticien hospitalier, service de Radiologie B, CHU, Strasbourg.  
CORNUD François, Radiologue, Paris.  
CORREAS Jean-Michel, Professeur des Universités, Praticien hospitalier, service de Radiologie adultes, hôpital Necker, Paris.  
DIDIER François, Praticien hospitalier, service de Radiologie-échographie enfants, Maternité régionale, Nancy.  
DOUWS Catherine, Praticien hospitalier, service d'Imagerie médicale, hôpital d'Arcachon.  
DROULLÉ Pierre, Praticien hospitalier, service de Radiologie-échographie enfants, Maternité régionale, Nancy.  
EISS David, Praticien hospitalier, service de Radiologie adultes, hôpital Necker, Paris.  
FAURÉ Clément<sup>†</sup>, Professeur honoraire à la faculté de Médecine Saint-Antoine, Paris.  
GRENIER Nicolas, Professeur des Universités, Praticien hospitalier, service d'Imagerie diagnostique et interventionnelle de l'adulte, hôpital Pellegrin, Bordeaux.  
GUERINI Henri, Praticien hospitalier, service de Radiologie ostéo-articulaire et urologie, hôpital Cochin, Paris.  
HÉLÉNON Olivier, Professeur des Universités, Praticien hospitalier, service de Radiologie adultes, hôpital Necker, Paris.  
MORVAN Gérard, Radiologue, Paris  
NAHUM Henri, Professeur honoraire de Radiologie à la faculté Xavier-Bichat, université Paris 7.  
ROY Catherine, Professeur des Universités, Praticien hospitalier, service de Radiologie B, CHU, Strasbourg.  
SCHERRER Antoine, Radiologue, service de Radiologie, hôpital Foch, Suresnes.  
SIRINELLI Dominique, Professeur des Universités, Praticien hospitalier, service de Radiologie pédiatrique, CHU, Tours.  
THÉVENIN Fabrice, Radiologue, Paris.  
WITZ Marie-Odile, Radiologue, Paris.

## **Déclaration de conflits d'intérêt**

Les auteurs déclarent ne pas avoir de conflit d'intérêt en lien avec les textes publiés dans ce volume.



# Sommaire

<b>Avant-propos</b> .....	XV	Place de l'imagerie au cours du traitement .....	22
<b>IMAGERIE UROGÉNITALE</b>		<b>Infections du haut appareil</b> (N. GRENIER).....	23
(Sous la direction de N. GRENIER)		Infections rénales aiguës : pyélonéphrite aiguë.....	23
Chapitre 33 <b>Haut appareil urinaire</b> .....	3	<i>Généralités</i> .....	23
<b>Techniques d'imagerie et résultats normaux</b>		<i>Imagerie</i> .....	23
(N. GRENIER).....	3	<i>Pyélonéphrite emphysémateuse</i> .....	25
Abdomen sans préparation .....	3	Infections rénales chroniques .....	25
Urographie intraveineuse .....	4	<i>Pyélonéphrite chronique</i> .....	25
<i>Préparation du patient et produits de contraste</i> .....	4	<i>Pyonéphrose</i> .....	26
<i>Séquences de films</i> .....	4	<i>Pyélonéphrite xanthogranulomateuse</i> .....	26
<i>Interprétation</i> .....	4	<i>Tuberculose rénale</i> .....	27
Échographie.....	5	<i>Hydatidose rénale</i> .....	28
Tomodensitométrie .....	5	<i>Infections fongiques</i> .....	28
IRM .....	6	Infection des voies excrétrices .....	28
Artériographie rénale.....	6	<i>Infections aiguës</i> .....	28
Phlébographie rénale.....	6	<i>Infections chroniques</i> .....	29
<b>Obstruction des voies excrétrices supérieures</b>		<b>Kystes et tumeurs du haut appareil urinaire</b>	
(N. GRENIER).....	9	<b>de l'adulte</b> (O. HÉLÉNON, D. EISS et J.-M. CORRÉAS) .....	31
Physiopathologie du syndrome obstructif.....	9	Kystes du rein .....	31
Diagnostic de l'obstruction.....	9	<i>Généralités</i> .....	31
<i>Ultrasons</i> .....	9	<i>Diagnostic d'un kyste simple typique</i> .....	31
<i>Urographie intraveineuse</i> .....	9	<i>Diagnostic d'une masse kystique « complexe »</i> .....	31
<i>Tomodensitométrie</i> .....	11	<i>Masses kystiques inclassables</i> .....	34
<i>IRM</i> .....	12	<i>Kystes compliqués</i> .....	35
Diagnostic différentiel .....	14	<i>Kystes parapyéliques</i> .....	37
Diagnostic étiologique .....	14	<i>Ponction et traitement percutané</i> .....	37
Cas particulier de la femme enceinte .....	15	Tumeurs du rein .....	37
<b>Lithiase urinaire</b> (C. ROY et N. GRENIER) .....	15	<i>Anatomopathologie</i> .....	38
Généralités.....	16	<i>Carcinome à cellules rénales</i> .....	39
<i>Épidémiologie</i> .....	16	<i>Tumeurs bénignes</i> .....	43
<i>Lithogénèse</i> .....	16	<i>Tumeurs secondaires</i> .....	44
<i>Structure et composition des calculs urinaires</i> .....	16	Tumeurs urothéliales du haut appareil .....	45
Éléments du diagnostic .....	17	<i>Généralités</i> .....	45
<i>Lithiase rénale non compliquée</i> .....	17	<i>Diagnostic radiologique</i> .....	45
<i>Lithiase rénale compliquée</i> .....	19	<i>Uro-IRM</i> .....	47
		<b>Rein vasculaire</b> (N. GRENIER) .....	47
		Anomalies artérielles.....	47
		<i>Anévrismes artériels</i> .....	47
		<i>Shunts artérioveineux</i> .....	48
		<i>Infarctus rénaux</i> .....	48

<i>Nécrose corticale</i> .....	49	<i>Lithiase</i> .....	74
Anomalies veineuses .....	49	<i>Traumatismes</i> .....	75
<i>Compression de la veine rénale gauche</i> .....	49	Chapitre 35 <b>Appareil génital masculin</b> .....	79
<i>Thrombose de la veine rénale</i> .....	49	<b>Prostate</b> (X. BELIN, F. CORNUD et A. SCHERRER) .....	79
Hémorragies rénales et périrénales .....	50	Anatomie normale de la prostate.....	79
<b>Traumatismes du rein</b> (C. DOUWS et N. GRENIER).....	50	Imagerie de la prostate normale .....	79
Mécanisme et morbidité .....	50	<i>Échographie-Doppler endorectale</i> .....	79
Clinique.....	50	IRM .....	80
Imagerie .....	50	Imagerie en pathologie prostatique .....	81
Classification.....	51	<i>Hyperplasie bénigne de la prostate</i> .....	83
Intérêt diagnostique et prise en charge		<i>Prostatites</i> .....	84
thérapeutique .....	52	<i>Cancer de la prostate</i> .....	87
<b>Transplantation rénale</b> (N. GRENIER) .....	53	<b>Pathologie scrotale</b> (N. GRENIER et X. BELIN) .....	96
Surveillance radiologique.....	53	Aspects normaux.....	96
Complications médicales.....	54	<i>Anatomie</i> .....	96
Complications vasculaires .....	55	<i>Échographie mode B</i> .....	96
<i>Thrombose de l'artère rénale</i> .....	55	<i>Doppler couleur</i> .....	97
<i>Sténose de l'artère rénale</i> .....	55	Pathologie inflammatoire .....	98
<i>Fistules artérioveineuses</i> .....	56	<i>Inflammations aiguës</i> .....	98
<i>Thrombose veineuse</i> .....	56	<i>Inflammations chroniques</i> .....	98
Complications urologiques .....	56	Torsion testiculaire .....	99
<i>Collections</i> .....	56	À la phase aiguë .....	99
<i>Obstacle sur les voies excrétrices</i> .....	56	À la phase subaiguë ou chronique .....	99
Complications générales .....	57	Torsion de l'hydride de Morgagni .....	100
Chapitre 34 <b>Bas appareil urinaire</b> .....	60	Varicocèles.....	100
<b>Vessie</b> (C. ROY, J. CHARTON et N. GRENIER) .....	60	Kystes .....	102
Anatomie.....	60	Tumeurs des bourses .....	102
Techniques d'imagerie et aspects normaux .....	60	<i>Tumeurs des annexes</i> .....	102
<i>Techniques d'exploration échographiques</i> .....	60	<i>Tumeurs du testicule</i> .....	102
<i>Techniques d'opacification conventionnelles</i> .....	61	<i>Bilan d'extension</i> .....	102
<i>Techniques d'imagerie en coupes</i> .....	61	Traumatismes des bourses.....	102
Pathologie acquise non tumorale .....	61	Autres pathologies .....	103
<i>Vessie de stase</i> .....	61	<b>Imagerie de l'hypofertilité masculine</b>	
<i>Incontinence urinaire, cystocèle et prolapsus</i> .....	63	(X. BELIN et N. GRENIER).....	104
<i>Diverticule vésical</i> .....	64	Physiologie de la voie séminale.....	104
<i>Cystites</i> .....	65	Azoospermie.....	104
<i>Lithiase</i> .....	66	<i>Azoospermies sécrétoires</i> .....	104
<i>Hernies vésicales</i> .....	67	<i>Azoospermies excrétoires</i> .....	104
<i>Fistules vésicales</i> .....	67	Oligo-astheno-térato-zoospermies.....	107
<i>Traumatismes</i> .....	68	<b>Verge</b> (X. BELIN et NICOLAS GRENIER) .....	107
Pathologie tumorale.....	68	Anatomie et aspects normaux.....	107
<i>Aspects macroscopiques et histologiques</i>		Insuffisance érectile .....	108
des tumeurs épithéliales .....	69	<i>Mécanisme de l'érection</i> .....	108
<i>Diagnostic</i> .....	70	<i>Impuissance d'origine vasculaire</i> .....	108
<i>Bilan d'extension</i> .....	70	<i>Imagerie</i> .....	108
<i>Formes particulières</i> .....	71	Autres pathologies de la verge .....	109
<i>Tumeurs non épithéliales</i> .....	71	<i>Maladie de Lapeyronie</i> .....	109
<i>Autres tumeurs</i> .....	72	<i>Tumeurs de la verge</i> .....	110
Vessie opérée.....	72	<i>Priapisme</i> .....	111
<b>Urètre</b> (N. GRENIER).....	72	Chapitre 36 <b>Appareil génital féminin</b>	
Anatomie.....	72	(C. ROY et J. CHARTON).....	114
<i>Urètre masculin</i> .....	72	Imagerie normale .....	114
<i>Urètre féminin</i> .....	72	<i>Échographie</i> .....	114
Techniques d'imagerie .....	72	<i>Hystérosalpingographie</i> .....	117
<i>Techniques d'opacification</i> .....	72	<i>Tomodensitométrie</i> .....	118
<i>Aspects normaux</i> .....	72	<i>Imagerie par résonance magnétique</i> .....	119
<i>Autres techniques</i> .....	72	Pathologie des organes génitaux féminins.....	122
Pathologie congénitale .....	73	<i>Pathologie utérine bénigne</i> .....	123
<i>Pathologie inflammatoire</i> .....	74	<i>Pathologie utérine maligne</i> .....	127





<i>Tumeurs et pseudo-tumeurs des gaines synoviales</i> .....	218	<i>Arthrites bactériennes</i> .....	251
Chapitre 43 <b>Hémopathies</b> .....	220	<i>Arthrite tuberculeuse</i> .....	252
Myélome multiple, dysgammaglobulinémies, plasmocytome osseux solitaire .....	220	Infections des tissus mous .....	253
<i>Myélome multiple</i> .....	220	<i>Voies de contamination</i> .....	253
<i>Plasmocytome osseux solitaire</i> .....	222	<i>Imagerie</i> .....	254
Lymphomes .....	222	<i>Quelques aspects particuliers en fonction du siège</i> ...	254
<i>Maladie de Hodgkin</i> .....	222	Syndrome SAPHO .....	256
<i>Lymphomes non hodgkiniens</i> .....	223	Chapitre 46 <b>Rhumatismes inflammatoires (polyarthrite rhumatoïde, spondylarthropathies) et maladies apparentées</b> .....	258
Leucémies .....	224	Polyarthrite rhumatoïde .....	258
<i>Leucémies aiguës</i> .....	224	<i>Clinique</i> .....	258
<i>Leucémies chroniques</i> .....	225	<i>Imagerie</i> .....	258
<i>Myélofibrose</i> .....	225	Arthrite chronique juvénile .....	262
<i>Splénomégalie myéloïde</i> .....	225	<i>Clinique</i> .....	262
<i>Hématopoïèse extramédullaire</i> .....	226	<i>Imagerie</i> .....	263
Hémoglobinopathies et autres anémies hémolytiques chroniques .....	226	<i>Diagnostic</i> .....	265
<i>Drépanocytose</i> .....	226	Spondylarthropathies et affections apparentées .....	265
<i>Thalassémies</i> .....	227	<i>Spondylarthrite ankylosante</i> .....	265
<i>Histiocytoses et maladies de surcharge</i> .....	228	<i>Rhumatisme psoriasique</i> .....	269
Chapitre 44 <b>Ostéopathies d'origine métabolique, endocrinienne et toxique</b> .....	231	<i>Syndrome de Fiessinger-Leroy-Reiter et arthrites réactionnelles</i> .....	270
Ostéomalacie .....	231	<i>Entérocolopathies chroniques</i> .....	271
<i>Imagerie</i> .....	231	Arthrites des maladies systémiques .....	271
<i>Biologie</i> .....	232	<i>Lupus érythémateux systémique</i> .....	272
Ostéoporose .....	233	<i>Dermatopolymyosites et polymyosites</i> .....	272
<i>Ostéoporose diffuse</i> .....	233	<i>Vascularites systémiques</i> .....	273
<i>Ostéoporose régionale</i> .....	236	Chapitre 47 <b>Arthropathies dégénératives</b> .....	276
<i>Ostéoporose localisée</i> .....	236	Arthrose .....	276
Hyperostéoclasie et ostéopathies métaboliques mixtes .....	236	Maladie de Forestier .....	277
<i>Hyperostéoclasie</i> .....	236	<i>Clinique</i> .....	278
<i>Ostéopathies métaboliques mixtes</i> .....	236	<i>Imagerie</i> .....	278
Ostéopathies endocriniennes .....	236	<i>Diagnostic différentiel</i> .....	278
<i>Ostéopathies d'origine parathyroïdienne</i> .....	236	Chapitre 48 <b>Arthropathies métaboliques et apparentées</b> .....	279
<i>Ostéopathies d'origine surrénalienne</i> .....	238	Goutte .....	279
<i>Ostéopathies d'origine thyroïdienne</i> .....	239	<i>Clinique</i> .....	279
<i>Ostéopathies d'origine hypophysaire</i> .....	239	<i>Imagerie</i> .....	279
<i>Ostéopathies d'origine gonadique</i> .....	241	<i>Diagnostic</i> .....	280
<i>Ostéo-arthropathies diabétiques</i> .....	241	Chondrocalcinose articulaire (maladie des dépôts de cristaux de pyrophosphate de calcium dihydraté) .....	281
<i>Autres ostéopathies par désordre métabolique</i> .....	241	<i>Clinique</i> .....	281
Ostéopathies toxiques ou médicamenteuses .....	242	<i>Imagerie</i> .....	281
<i>Ostéopathies toxiques</i> .....	242	Arthrites à microcristaux d'apatite .....	283
<i>Ostéopathies médicamenteuses</i> .....	243	Autres arthropathies métaboliques .....	283
Chapitre 45 <b>Infections ostéo-articulaires et des tissus mous</b> .....	245	<i>Arthropathies de l'ochronose</i> .....	283
Ostéites septiques .....	245	<i>Arthropathies de l'hémochromatose</i> .....	283
<i>Ostéomyélite aiguë</i> .....	245	<i>Arthropathies de la maladie de Wilson</i> .....	284
<i>Ostéomyélite subaiguë</i> .....	247	<i>Arthropathies de l'hypercholestérolémie familiale</i> ...	284
<i>Ostéomyélite chronique</i> .....	248	<i>Arthropathies de l'oxalose</i> .....	284
<i>Ostéite d'inoculation</i> .....	248	Chapitre 49 <b>Ostéo-arthropathies nerveuses</b> .....	286
<i>Ostéites dues à d'autres germes</i> .....	248	Pathogénie et anatomopathologie .....	286
<i>Ostéites de la drépanocytose</i> .....	250	<i>Imagerie</i> .....	286
<i>Pied diabétique</i> .....	250	Formes topographiques .....	286
<i>Ostéites virales</i> .....	250	Étiologie .....	289
<i>Hydatidose osseuse</i> .....	250	<i>Tabès</i> .....	289
<i>Ostéites mycosiques</i> .....	251	<i>Syringomyélie</i> .....	289
<i>SIDA et infection musculosquelettique</i> .....	251	<i>Lèpre</i> .....	289
Arthrites septiques .....	251		

<i>Acropathies ulcéromutilantes</i> .....	289	<i>Affections mécaniques et dégénératives</i>	
<i>Autres causes</i> .....	289	<i>du rachis cervical</i> .....	324
Chapitre 50 <b>Affections ostéo-articulaires diverses</b> .....	290	<i>Affections mécaniques et dégénératives</i>	
Algodystrophie .....	290	<i>du rachis thoracique</i> .....	329
<i>Clinique</i> .....	290	<i>Affections mécaniques et dégénératives</i>	
<i>Imagerie</i> .....	290	<i>du rachis lombaire</i> .....	330
Ostéonécrose aseptique .....	292	Chapitre 52 <b>Pathologie des articulations</b>	
<i>Imagerie</i> .....	293	<b>sacro-iliaques</b> .....	347
<i>Étiologie</i> .....	294	Anatomie et imagerie normale .....	347
<i>Évolution à long terme et pronostic</i> .....	296	Imagerie pathologique .....	348
Sarcoïdose .....	296	Chapitre 53 <b>Pathologie de la ceinture scapulaire</b>	
<i>Clinique</i> .....	296	<b>et de l'épaule</b> .....	351
<i>Imagerie</i> .....	296	Fractures et luxations acromioclaviculaires .....	351
Maladie de Paget .....	296	Instabilité et luxations scapulo-humérales .....	351
<i>Clinique et biologie</i> .....	296	<i>Pathologie tendineuse et bursale</i> .....	355
<i>Imagerie</i> .....	297	<i>Pathologie articulaire</i> .....	359
<i>Complications</i> .....	299	Neuropathies .....	360
<i>Traitement</i> .....	299	Chapitre 54 <b>Pathologie du coude et de l'avant-bras</b> .....	362
Dysplasie fibreuse .....	299	<i>Pathologie traumatique</i> .....	362
<i>Anatomopathologie</i> .....	299	<i>Pathologie musculotendineuse</i> .....	363
<i>Clinique</i> .....	300	<i>Pathologies intra-articulaires</i> .....	364
<i>Biologie</i> .....	301	<i>Neuropathies canalaies</i> .....	365
<i>Imagerie</i> .....	301	Chapitre 55 <b>Pathologie du poignet et de la main</b> .....	367
<i>Évolution et complications</i> .....	303	Pathologie traumatique .....	367
<i>Formes associées</i> .....	303	<i>Fractures du poignet</i> .....	367
<i>Diagnostic différentiel</i> .....	303	<i>Luxations du carpe</i> .....	369
<i>Traitement</i> .....	304	<i>Lésions ligamentaires</i> .....	369
Ostéo-arthropathie hypertrophiante .....	304	<i>Lésions traumatiques de la colonne du pouce</i> .....	372
Ostéolyses essentielles, post-traumatiques,		<i>Traumatismes des métacarpiens</i>	
acro-ostéolyses .....	304	<i>et des phalanges</i> .....	372
Ostéolyses essentielles .....	304	Pathologie tendineuse de la main et du poignet .....	372
Ostéolyses post-traumatiques .....	305	<i>Ruptures des tendons ou de leurs rétinaculum</i> .....	372
Acro-ostéolyses .....	306	<i>Lésions inflammatoires</i> .....	373
Maladies du tissu élastique .....	306	Ostéonécrose aseptique du lunatum ou maladie	
<i>Maladie d'Ehlers-Danlos</i> .....	306	de Kienböck .....	373
<i>Maladie de Marfan</i> .....	306	Pathologie articulaire .....	373
<i>Syndrome de Larsen</i> .....	306	<i>Articulation radio-ulnaire distale</i> .....	373
Manifestations articulaires et musculaires		<i>Rhizarthrose</i> .....	374
de l'hémophilie .....	306	<i>Poignet et main rhumatoïdes</i> .....	375
<i>Hémarthrose</i> .....	307	Kystes mucoïdes du poignet .....	375
<i>Imagerie</i> .....	307	Neuropathies canalaies .....	375
Manifestations osseuses des phacomatoses .....	308	<i>Syndrome du canal carpien</i> .....	375
<i>Neurofibromatose de type 1 (maladie de von</i>		<i>Syndrome du canal de Guyon</i> .....	375
<i>Recklinghausen)</i> .....	308	Chapitre 56 <b>Pathologie de la ceinture pelvienne</b>	
<i>Sclérose tubéreuse de Bourneville</i> .....	309	<b>et de la hanche</b> .....	377
Chapitre 51 <b>Pathologie du rachis</b> .....	311	Pathologie traumatique .....	377
Pathologie traumatique du rachis .....	311	<i>Fractures du col fémoral</i> .....	377
<i>Pathologie traumatique de la région</i>		<i>Fractures de l'acétabulum</i> .....	377
<i>craniocervicale et du rachis cervical supérieur</i> .....	311	<i>Luxations traumatiques de la hanche</i> .....	377
<i>Pathologie traumatique du rachis cervical moyen</i>		Coxopathies .....	378
<i>et caudal</i> .....	313	<i>Coxarthrose</i> .....	378
<i>Fractures du rachis thoracolumbaire</i> .....	316	<i>Coxites infectieuses</i> .....	379
Pathologie infectieuse du rachis .....	319	<i>Coxites inflammatoires</i> .....	380
<i>Généralités</i> .....	319	<i>Coxites métaboliques et des maladies</i>	
<i>Clinique et biologie</i> .....	319	<i>systémiques</i> .....	381
<i>Imagerie</i> .....	319	<i>Maladies de la synoviale</i> .....	381
<i>Formes en fonction du germe</i> .....	323	Ostéopathies à expression articulaire .....	381
<i>Diagnostic différentiel</i> .....	324		
Affections mécaniques et dégénératives du rachis .....	324		

<i>Ostéonécrose aseptique de la tête fémorale</i> .....	381
<i>Algodystrophie de la hanche</i> .....	383
<i>Fractures de contrainte de la hanche</i> .....	384
Principales affections péricoxofémorales .....	385
<i>Bursites et tendinites de la région</i>	
<i>trochantérienne</i> .....	385
<i>Bursites et kystes de l'iliopectoral</i> .....	385
Prothèses de hanche .....	385
<i>Moyens d'imagerie</i> .....	386
<i>Complications</i> .....	386
Chapitre 57 <b>Pathologie du genou</b> .....	390
Articulation fémorotibiale .....	390
<i>Chondropathie et arthrose fémorotibiale</i> .....	390
<i>Pathologie méniscale</i> .....	391
<i>Pathologie ligamentaire</i> .....	393
Articulation fémoropatellaire .....	395
<i>Anatomoradiologie</i> .....	395
<i>Luxations patellaires</i> .....	395
<i>Malpositions patellaires</i> .....	396
<i>Chondropathies fémoropatellaires</i> .....	396
<i>Arthrose fémoropatellaire</i> .....	396
Lésions osseuses traumatiques .....	396
Ostéonécroses.....	398
<i>Ostéonécrose de type systémique</i> .....	398
<i>Ostéonécrose de type mécanique</i> .....	398
Ostéocondroses .....	399
Tendinopathies et bursopathies.....	399
Pathologie synoviale.....	400
<i>Kystes poplités</i> .....	400
<i>Kystes mucoïdes atypiques</i> .....	400
<i>Lésions tumorales synoviales</i> .....	401
<i>Plicae</i> .....	401
Genou prothésé .....	401
Chapitre 58 <b>Pathologie du pied et de la cheville</b> .....	403
Pathologie traumatique.....	403
<i>Fractures</i> .....	403
<i>Entorses et instabilité</i> .....	406
<i>Syndrome du carrefour postérieur de la cheville</i> .....	409
Tendinopathies.....	409
<i>Tendons médiaux de la cheville</i> .....	411
<i>Tendons antérieurs de la cheville</i> .....	411
<i>Tendons latéraux de la cheville</i> .....	412
<i>Tendon calcanéen (d'Achille)</i> .....	412
Pathologies du fascia (aponévrose) plantaire .....	413
<i>Rupture du fascia plantaire</i> .....	413
<i>Enthésopathie plantaire</i> .....	413
<i>Maladie de Ledderhose</i> .....	413
Troubles statiques du pied.....	414
<i>Pied creux</i> .....	414
<i>Pied plat</i> .....	414
Malformations congénitales.....	414
<i>Synostoses du tarse</i> .....	414
<i>Synostose calcanéonaviculaire</i> .....	414
<i>Synostose talocalcanéenne</i> .....	414
<i>Pied bot varus équin congénital</i> .....	414
Arthrose .....	414
Pathologies de l'avant-pied .....	415
<i>Pathologies du premier rayon</i> .....	415
<i>Pathologie des rayons latéraux</i> .....	416

## RADIOPÉDIATRIE

(Sous la direction de C. FAURÉ

Révision : C. ADAMSBAUM)

### Chapitre 59 **Crâne et encéphale**

(C. FAURÉ – Révision : C. ADAMSBAUM).....	421
Crâne normal .....	421
Encéphale normal .....	422
Malformations cranio-encéphaliques .....	422
<i>Malformations affectant le crâne</i> .....	422
<i>Malformations affectant l'encéphale</i>	
<i>ou le crâne et l'encéphale</i> .....	424
Traumatismes cranio-encéphaliques .....	432
Infections .....	434
Tumeurs cranio-encéphaliques.....	434
Pathologie cérébrale anoxo-ischémique périnatale ....	435

### Chapitre 60 **Appareil musculosquelettique**

<b>et articulaire</b> (C. FAURÉ – Révision : C. ADAMSBAUM) .....	438
Développement et anatomie normale.....	438
<i>Croissance, maturation et développement</i>	
<i>du squelette</i> .....	438
<i>Maturation du squelette</i> .....	439
<i>Facteurs de croissance et de maturation osseuse</i> ....	439
<i>Appréciation de la croissance et de la maturation</i> ....	439
<i>Squelette et moelle hématopoïétique</i> .....	439
<i>Anatomie normale et variantes du normal</i> .....	440
Tumeurs et pseudo-tumeurs.....	440
Anomalies malformatives du squelette, maladies	
osseuses constitutionnelles .....	440
<i>Anomalies de croissance</i> .....	441
<i>Ostéocondrodysplasie par développement</i>	
<i>anarchique du tissu cartilagineux ou fibreux</i> .....	444
<i>Dysplasies avec anomalies de la densité</i>	
<i>ou du modelage des os</i> .....	445
<i>Anomalies du modelage métaphysaire</i> .....	447
<i>Maladies osseuses condensantes secondaires</i>	
<i>à un trouble autre qu'osseux primitif</i> .....	447
<i>Affections osseuses généralisées diverses</i> .....	448
Infections et inflammations du squelette.....	449
<i>Osteomyélite à pyogènes</i> .....	449
<i>Autres infections acquises</i> .....	449
<i>Infections transplacentaires</i> .....	449
Traumatologie : fractures et luxations.....	451
<i>Particularités des fractures de l'enfant</i> .....	451
<i>Luxations</i> .....	454
<i>Syndrome des enfants battus (ou syndrome</i>	
<i>de Silverman-Ambroise Tardieu)</i> .....	455
<i>Lésions traumatiques par neuropathie sensitive</i> .....	455
Maladies métaboliques, endocrinopathies	
et hémopathies.....	455
<i>Rachitisme</i> .....	455
<i>Scorbut</i> .....	456
<i>Maladie de Menkès</i> .....	457
<i>Endocrinopathies et hémopathies</i> .....	457
Pathologie articulaire .....	457
<i>Pathologie infectieuse</i> .....	457
<i>Arthropathies inflammatoires</i> .....	458
<i>Calcifications articulaires et para-articulaires</i> .....	459
Pathologies locorégionales.....	459
<i>Membre supérieur</i> .....	459

<i>Membre inférieur</i> .....	461	Oesophage .....	509
<i>Rachis</i> .....	467	Estomac .....	511
<b>Chapitre 61 Thorax, poumons, plèvres et médiastin</b>		Duodénum, grêle, côlon et rectum .....	512
(C. FAURÉ – Révision : C. ADAMSBAUM) .....	474	Foie et voies biliaires .....	519
Aspect normal et variantes du normal .....	474	Rate .....	522
<i>Particularités anatomohistologiques</i> .....	474	Pancréas .....	522
<i>Variantes du normal</i> .....	474	<b>Chapitre 64 Appareil génito-urinaire</b>	
<i>Thymus</i> .....	474	(C. FAURÉ – Révision : C. ADAMSBAUM) .....	524
Malformations congénitales .....	476	Appareil urinaire .....	524
<i>Malformations trachéobronchiques</i> .....	476	Tumeurs rénales et tumeurs des voies excrétrices .....	531
<i>Malformations pulmonaires</i> .....	477	Infections et reflux vésico-urétéral .....	532
<i>Malformations pariétales</i>		Surrénales et système sympathique .....	534
<i>et thoracodiaphragmatiques</i> .....	481	Testicules et annexes .....	536
Infections pleuropulmonaires .....	482	Gynécologie .....	536
Bronchopneumopathies chroniques et récidivantes ...	483	<b>Chapitre 65 Imagerie de la pathologie obstétricale</b>	
Corps étrangers bronchiques		<b>et fœtale</b> (P. BACH-SEGURA, P. DROULLÉ et F. DIDIER) .....	540
et bronchopneumopathies d'inhalation .....	484	Surveillance de la grossesse .....	541
Détresses respiratoires néonatales .....	485	<i>Examens du premier trimestre</i> .....	541
<i>Obstruction des voies aériennes</i> .....	486	<i>Examens du deuxième trimestre</i> .....	542
<i>Atteinte du parenchyme pulmonaire</i> .....	486	<i>Examens du troisième trimestre</i> .....	544
<i>Insuffisances du soufflet thoracodiaphragmatique</i> ..	488	Pathologie obstétricale .....	545
<i>Mauvaises connexions cardiovasculaires</i> .....	488	<i>Accidents du début de la grossesse</i> .....	545
<i>Anémies sévères</i> .....	488	<i>Hypertension artérielle</i> .....	545
<b>Chapitre 62 Cœur et vaisseaux</b>		<i>Diabète</i> .....	546
(C. FAURÉ – Révision : D. SIRINELLI) .....	490	<i>Menace d'accouchement prématuré</i> .....	547
Cardiopathies congénitales .....	490	<i>Métrorragies des deuxième et troisième</i>	
<i>Généralités</i> .....	490	<i>trimestres</i> .....	547
Cardiopathies congénitales d'incidence importante ...	492	Pathologie intercurrente maternelle .....	548
Cardiopathies congénitales d'incidence moyenne .....	495	Dépistage des malformations fœtales .....	549
Cardiopathies congénitales d'incidence faible .....	505	<b>Liste des principales abréviations</b> .....	557
<b>Chapitre 63 Abdomen, tube digestif et annexes</b>		<b>Index</b> .....	559
(C. FAURÉ – Révision : C. ADAMSBAUM) .....	508		
Abdomen et péritoine .....	508		



# Avant-propos

Voici donc la deuxième édition du *Traité d'imagerie médicale*. Certaines questions qui se posaient en 2004, date de la parution de la première édition, restent d'actualité.

Faut-il un traité en langue française alors que, chaque année, sont publiés d'excellents ouvrages en anglais ? La réponse reste affirmative. Même lorsqu'il est parfaitement anglophone, l'utilisateur français, libéral ou hospitalo-universitaire, est familier du mode de présentation et de rédaction des ouvrages français et a souvent besoin d'obtenir en quelques instants la réponse à la question qu'il se pose. Par ailleurs, la responsabilité des éditeurs français est réelle. C'est tout à l'honneur de Flammarion et de Lavoisier de l'avoir compris, de même que d'autres éditeurs. Renoncer à publier des ouvrages en langue française serait contribuer à mettre fin à la francophonie, contraindre le lecteur français à lire en anglais, écrire en anglais, penser en anglais.

Autre question, encore plus prégnante : le livre médical est-il condamné à disparaître ? En appuyant sur quelques touches, on obtient instantanément une information complète sur telle maladie ou tels symptômes. Mais c'est précisément l'exhaustivité de cette information, la qualité inégale des renseignements obtenus qui sont une gêne. La fin du livre n'est décidément pas pour demain...

Fallait-il enfin une nouvelle édition du *Traité* ? Ici encore, la réponse nous paraît devoir être affirmative. Depuis 2004, l'imagerie n'est pas restée figée. De nouvelles méthodes sont apparues. D'autres, qui étaient des examens complémentaires, sont devenues des examens de première intention. Les appareillages se sont perfectionnés ; la qualité des images s'est encore améliorée.

L'édition de 2004 a donc subi de profonds remaniements. De nouveaux auteurs ont pris le relais de ceux qui avaient rédigé la première édition. Certains chapitres ont été entièrement réécrits. La bibliographie a été mise à jour. Des figures nouvelles ont remplacé celles devenues obsolètes. Enfin, Lavoisier a succédé à Flammarion. L'exigence souriante d'Emmanuel Leclerc, l'enthousiasme et le professionnalisme de Fabienne Roulleaux, la compétence minutieuse de Béatrice Brottier, la disponibilité attentive de Françoise Antoine ont permis de réaliser cet ouvrage qui, avec sa présentation attractive, l'utilisation de la couleur pour les titres et les figures, aura, nous l'espérons, le même succès que l'édition précédente.

Professeur Henri NAHUM

## Volume 2

- Appareil urogénital
- Os et articulations
- Radiopédiatrie

Exhaustive, complète, actualisée et très richement illustrée, cette 2<sup>e</sup> édition en couleur du *Traité d'imagerie médicale* dirigée par le Professeur Henri Nahum aborde de façon toujours claire et précise les méthodes et les résultats de l'imagerie du système nerveux, du thorax, du cœur et des vaisseaux, de l'abdomen, de l'appareil génito-urinaire féminin et masculin, des os et des articulations ainsi que l'imagerie pédiatrique. Dans chaque section sont exposées les **différentes techniques d'imagerie disponibles**, des plus classiques au plus innovantes, et les **principales stratégies diagnostiques** pour toutes les pathologies de ces appareils.

L'ensemble des chapitres ont été actualisés ou réécrits pour tenir compte des nouveaux apports de l'imagerie et des plus récents développements technologiques. Les sections sur l'imagerie de l'encéphale et de la moelle ainsi que sur l'imagerie du cœur et des vaisseaux ont été entièrement refaites, et un chapitre sur l'imagerie de la pathologie obstétricale et fœtale a été ajouté.

**Traité de référence en imagerie médicale**, avec 1 300 pages en deux volumes, 2 500 illustrations en couleur et en noir et blanc, un index détaillé, c'est **l'ouvrage indispensable pour tous les radiologues en exercice ou en formation**.

Le Professeur **Henri NAHUM**, spécialiste reconnu en imagerie médicale, en collaboration avec **Catherine Adamsbaum, Guy Frija, Nicolas Grenier, Philippe Grenier, Maïté Lewin, Gérard Morvan, Julien Savatovsky** et **Olivier Vignaux**, s'est entouré de près d'une centaine d'auteurs renommés dans leur spécialité.

[www.editions.lavoisier.fr](http://www.editions.lavoisier.fr)



978-2-257-20582-7